



[Medicina Legal de Costa Rica](#)

On-line version ISSN 2215-5287 Print version ISSN 1409-0015

Med. leg. Costa Rica vol.38 n.2 Heredia Jul./Dec. 2021

REPORTE DE CASO

Importancia médico legal de las complicaciones observadas en la fractura de Monteggia: Reporte de caso

Medico-legal importance of the complications observed in Monteggia's fracture

Susana Corrales Monge¹

¹Médico Residente de Medicina Legal, Universidad de Costa Rica, Departamento de Medicina Legal del Poder Judicial, Heredia, Costa Rica.

Services on Demand

Journal

- SciELO Analytics
- Google Scholar H5M5 (2018)

Article

- Spanish (pdf)
- Article in xml format
- Article references
- How to cite this article
- SciELO Analytics
- Automatic translation
- Send this article by e-mail

Indicators

Related links

Share

- More
- More

Permalink

RESUMEN

La Fractura de Monteggia es una lesión caracterizada por una fractura del cúbito en su porción proximal o media junto con una luxación de la cabeza del radio. (1) Es una lesión poco frecuente que representa entre el 5 y el 7% de las fracturas del antebrazo, a pesar de su rareza, siempre ha sido considerada de gran importancia por las comorbilidades que pueden acompañarla, bien por ser tratadas de forma inadecuada o por retraso en su tratamiento médico. Cuando no se diagnostica y trata a tiempo, puede quedar como secuela una limitación de la movilidad articular y una incapacidad funcional importante en la extremidad traumatizada. (2) Es por esta razón que se decide realizar el presente artículo el cual pretende reflejar la importancia de las complicaciones presentadas en la Fractura de Monteggia, al momento de la valoración médico legal, pudiendo requerir incapacidad temporal y permanente dado al tiempo que toma su recuperación, la limitación a la movilización posterior al manejo médico y el dolor residual que puede presentar.

Palabras claves: Fractura; luxofractura; limitación articular; codo; luxación; desviación ósea.

ABSTRACT

The Monteggia Fracture is an injury characterized by a fracture of the proximal or middle portion of the ulna with a dislocation of the head of the radius. (1) It is a rare injury and represents between 5 and 7% of forearm fractures. Despite its rarity, it has always been considered of great importance due to the comorbidities that can accompany it, either due to being treated inadequately or due to delay in your medical treatment. When it is not diagnosed and treated in time, a limitation of joint mobility and a significant functional disability in the traumatized limb can remain as a consequence. (2) It is for this reason that we decided to carry out this article which reflect the importance of the complication of the Monteggia Fracture, at the time of the legal evaluation, which may require temporary and permanent disability given to the time it takes its recovery, the limitation to mobilization after medical management and the residual pain that it may present.

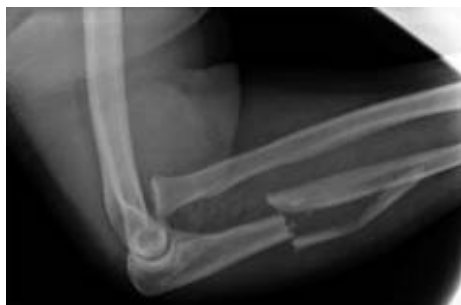Key words: Fracture; luxofracture; joint limitation; elbow; dislocation; bone deviation.

Introducción

La fractura o luxofractura de Monteggia se trata de una luxación del radio proximal y fractura del cúbito, la cual se divide en diferentes tipos dependiendo de su ubicación. Esta patología fue descrita por primera vez en 1814 por Giovanni Battista Monteggia, patólogo y cirujano general. Tiempo después Bado JL, propuso la clasificación que lleva su nombre y se basa en la dirección del ápex de la fractura del cúbito y del radio proximal (3).

Las lesiones típicas según Bado JL se pueden clasificar en:

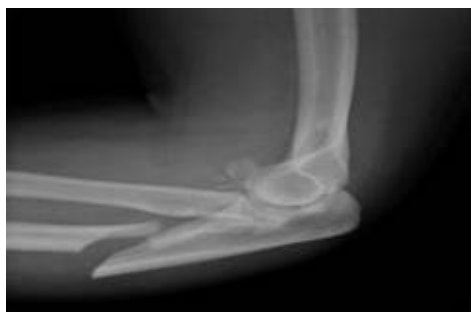- Tipo 1: Luxofractura del tercio proximal o medial del cúbito con luxación anterior de la cabeza del radio y angulación anterior del cúbito. ([Fig_1](#))



Fuente: DynaMed, Monteggia Fracture - Emergency Management

Figura 1 Luxofractura de Monteggia Tipo 1.

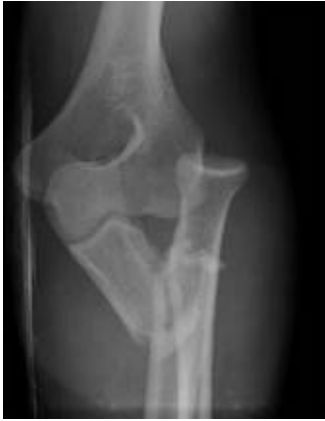- Tipo 2: Luxofractura similar del cúbito a la tipo 1 y angulación posterior, con luxación posterior de la cabeza del radio, frecuentemente asociada con fractura de cabeza del cúbito.



Fuente: DynaMed, Monteggia Fracture - Emergency Management.

Figura 2 Luxofractura de Monteggia Tipo 2.

- Tipo 3: Luxofractura del cúbito distal a la apófisis coronoides con luxación lateral de la cúpula radial.



Fuente: DynaMed, Monteggia Fracture - Emergency Management.

Figura 3 Luxofractura de Monteggia Tipo 3.

- Tipo 4: Luxofractura del tercio proximal o medial del cúbito con luxación anterior de la cabeza del radio y una luxofractura del tercio superior del radio, distal a la tuberosidad bicipital. (4)

Las fracturas tipo 1 son más frecuentes en el niño y representan de un 70 a 75 % y las de tipo 2 en el adulto, que pueden ocupar un 80 % de los casos. En cuanto a la clínica asociada a este cuadro se puede observar dolor intenso e impotencia funcional absoluta del codo y otras regiones afectadas. En cuanto a su diagnóstico se deben tener en cuenta las radiografías del codo y antebrazo en proyecciones anterior y lateral y solo en casos justificados la realización de TAC, como en el de lesiones intrarticulares asociadas. (5)

Su mecanismo de producción usualmente se debe a caídas apoyando el codo extendido y dependiendo de la dirección hacia la que se dirija el codo, el peso de la persona y las lesiones ligamentarias asociadas, se presentan distintos niveles de inestabilidad postraumática. Por lo que su manejo puede resultar complicado, observándose cierto grado de morbilidad a largo plazo. Un tratamiento inapropiado podría acarrear inestabilidad crónica, osteoartritis residual, rigidez severa y dolor persistente. (6)

El tratamiento de este tipo de lesiones representa un desafío, aun para los cirujanos ortopedistas de experiencia. Los objetivos del tratamiento son: realizar una osteosíntesis estable para todas las fracturas, obtener una reducción concéntrica y estable del codo y permitir la movilización precoz. (7)

El tratamiento no operatorio debe considerarse, si varios de los criterios específicos se reúnen, incluyendo; reducción concéntrica articular; fractura de la cabeza radial que no causa bloqueo mecánico a la rotación; fractura coronoidea pequeña y un arco de movimiento estable de un mínimo de 30° de extensión, que permita movimiento activo dentro de los primeros 10 días. (8)

Presentación de caso

Se trata de un masculino de 34 años conocido sano quien sufre un accidente de tránsito el 24 de diciembre del 2019 al conducir una motocicleta y colisionar de frente con un vehículo. El mismo cae sobre su lado derecho con el codo en extensión, posterior al evento acude al Servicio de Emergencias del Hospital Max Peralta donde se diagnostica por medio de radiografías con fractura de diáfisis del cúbito y luxación anterior de la cabeza del radio, por lo que se interna en el Servicio de Cirugía y se interviene quirúrgicamente el 09 de enero del 2020 con

osteosíntesis sin complicaciones inmediatas, sin embargo se reinterviene el 20 de enero del 2020 debido a limitación marcada a la extensión, con inmovilización por un mes.

El masculino acude a valoración médico legal seis meses después, al haber sido dado de alta por sus médicos tratantes y en dicha valoración se observa dos cicatrices pequeñas a nivel del codo, con limitación leve a la extensión (menos de 10°) y dolor residual. Por lo que tomando en cuenta lo establecido en el artículo 224 del quinto capítulo del Código de Trabajo se considera una incapacidad temporal de un mes desde el momento en que ocurrió la lesión y una incapacidad temporal del 5% dado a la limitación y dolor residual ya mencionados.

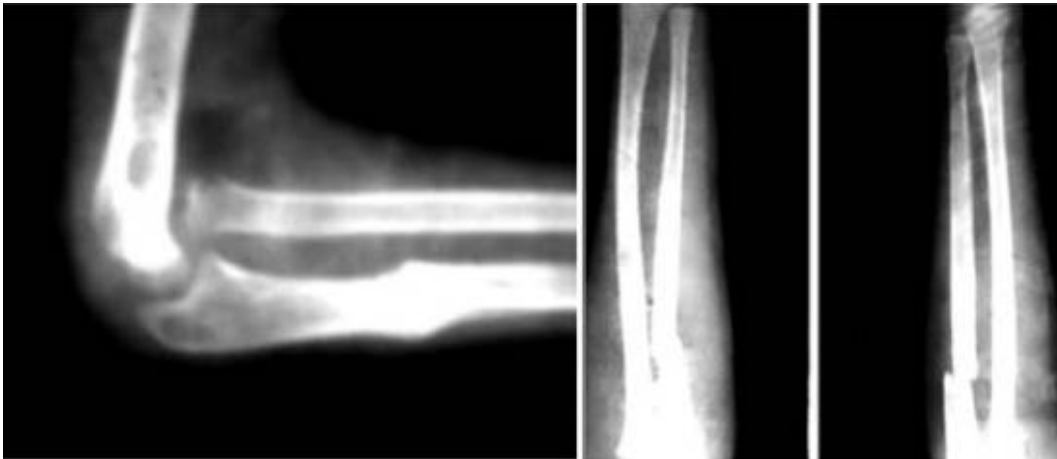DISCUSIÓN

Existen diferentes presentaciones de Luxofractura de Monteggia tipo 1, entre ellas; la luxación aislada de la cabeza del radio sin fractura del cúbito, fractura de la diáfisis del cúbito con luxación del radio, fractura de la diáfisis del radio que ocurre más proximal a la fractura diafisaria de cúbito, luxación de la cabeza del radio con luxación cubito-humeral y la luxación anterior de la cabeza del radio con fractura segmentaria del cúbito. Sin embargo, las Luxofracturas Monteggia tipo 1 siguen siendo lesiones infrecuentes en los adultos ([9](#))

Todas las variantes mencionadas anteriormente se asocian por lo general a mal pronóstico dado que suelen presentar conminución del cúbito o fractura del proceso coronoideo. En cuanto al tratamiento de la Luxofractura de Monteggia usualmente es necesaria la intervención quirúrgica, dado que la modalidad conservadora sólo es aplicable en algunas lesiones no complicadas en niños. ([10](#))

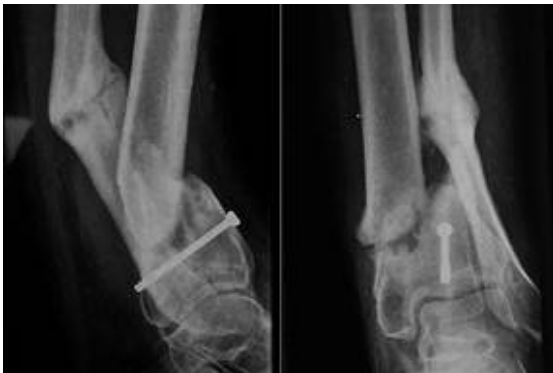Complicaciones asociadas

- Lesiones nerviosas: con una incidencia del 5 al 30%, al momento de producirse la lesión o de igual manera en cualquier momento del tratamiento; sea reducción cerrada, abierta o de manejo conservador. Los nervios que con mayor frecuencia se ven afectados son el nervio interóseo posterior, el nervio interóseo anterior (al momento de colocar la placa en el abordaje anterior), el nervio cubital (al pasar entre las dos porciones del músculo cubital anterior o puede quedar enganchado en la zona de luxofractura) y la rama superficial del nervio radial (en el abordaje posterior). Ante una lesión nerviosa se debe intentar resolver inmediatamente o esperar un periodo de 12 semanas de observación. ([11](#))
- Consolidación viciosa: en adultos con angulación de hasta 20° puede representar posteriormente limitaciones a la rotación, además tener en cuenta la sinostosis radio-ulnar, la cual puede evolucionar con una pérdida en la prono-supinación (siendo más frecuente en lesiones tipo IV). ([11](#)) En el caso de una menor de 6 meses quien es tratada de manera conservadora posterior a una caída, con inmovilización por 3 semanas, evoluciona con callo óseo, deformidad del codo y dificultad para la movilización del miembro, esto debido a que no fue diagnosticada de manera adecuada. ([Fig. 4](#) y [5](#))
- Pseudoartrosis: al presentar un retraso en la consolidación mayor a 6 meses, siendo más frecuente en la fractura abierta, conminución o inmovilización inadecuada. ([11](#)) Esta se observa con mayor frecuencia en casos tratados de manera quirúrgica quienes presentan infecciones importantes, pudiendo evolucionar a casos de pseudoartrosis crónica ([Fig. 6](#))
- Entre otras se nombra las infecciones postoperatorias, luxación crónica, dolor residual, inestabilidad articular, rigidez articular, entre otras. ([12](#))



Fuente: Vega Fernández E. Fractura de Monteggia en niños. A propósito de 2 casos.

Figuras 4 y 5. Consolidación ósea de Luxofractura de Monteggia tratada de manera conservadora.



Fuente: Díaz Carrillo H. Actualidades sobre la inestabilidad compleja del codo.

Figura 6 Pseudoartrosis crónica de codo.

CONCLUSIONES

Dado que la fractura de Monteggia puede presentar distintas presentaciones, siendo todas

estas de mal pronóstico ante la limitación a la movilidad, la incapacidad funcional y el dolor residual, ya sea debido a su diagnóstico tardío o su mal manejo, es de suma importancia tener en cuenta dicha patología al momento de la valoración médico legal, aún cuando se trate de una patología poco frecuente. Ante una historia de trauma en codo con cuadro clínico de dolor y limitación a la movilización, se debería tener dicha patología dentro de los diagnósticos diferenciales. Además, es de vital importancia contar con los datos del centro médico donde haya sido tratada la persona a fin de tener el diagnóstico más preciso y poder valorar el manejo médico brindado.

BIBLIOGRAFÍA


1. Vega Fernández E. Fractura de Monteggia en niños. A propósito de 2 casos. Rev Cubana Ortop Traumatol 2006;20(1): 1-7. [[Links](#)]
2. Arenas Planelles A. La fractura-luxación de Monteggia. Tratamiento y pronóstico. A propósito de 35 casos. 2006; 42 (226): 47 - 56. [[Links](#)]
3. Alvarez Lopez A., Fuentes Vejar R. Luxofractura de Monteggia inusual: a propósito de un caso. Rev. Arch Med Camagüey. 2010; 23(5): 1-6. [[Links](#)]
4. Axotla Bahena V., Gómez Llata S. Fractura de Antebrazo. Rev Hosp Jua Mex. 2000; 67 (2): 67-72. [[Links](#)]
5. Dynamed [Internet]. Ipswich (MA): EBSCO Information Services. 1995 - . Record No. T903401, Monteggia Fracture - Emergency Management; [updated 2018 Nov 30, cited 05 Nov 2021]. Available from <https://www.dynamed.com/topics/dmp~AN~T903401>. [[Links](#)]
6. Díaz Carrillo H. Actualidades sobre la inestabilidad compleja del codo. Rev Elec Dr. Zoilo E. Marinello Vidaurreta. 2017; 42 (1): 1-8. [[Links](#)]
7. Giannicola G, Sacchetti FM, Greco A, Cinotti G, Postacchini F. Management of complex elbow instability. Musculoskelet Surg [revista en internet]. 2010 [citado 24 de marzo 2021]; 94(Supl1): S25-36. Disponible en: <http://link.springer.com/article/10.1007/s12306-010-0065-8>. [[Links](#)]
8. Chan K, King G JW, Faber K J. Treatment of complex elbow fracture-dislocations. Curr Rev Musculoskelet Med [revista en internet]. 2016 [citado 24 de marzo 2021]; 9(2): 185-189. Disponible en: <https://www.ncbi.nlm.nih.gov/pmc/articles/PMC4896880/>. [[Links](#)]
9. Kamudin N, Firdouse M, Han CS, Yusof A. Variants of Monteggia type injury: case reports. Malays Orthop J. 2015 Mar;9(1):23-7. [[Links](#)]
10. Adams JE. Forearm instability: anatomy, biomechanics, and treatment options. J Hand Surg Am. 2017 Jan;42(1):47-52. [[Links](#)]
11. Bednar DA, Grandwilewski W. Complications of forearm-plate removal. Can J Surg 1992; 35:428. [[Links](#)]
12. Posada J. Lesiones de Monteggia en el adulto. Tratamiento y resultados. 2000; 42 (5): 386 - 395. [[Links](#)]
13. Código de Trabajo de Costa Rica. Quinto Capítulo, Artículo 228. 2018. 48 edición. pág 106-111. [[Links](#)]

¹Fuente: DeCS (Descriptores en Ciencias de la Salud)

²Source: MeSH (Medical Subject Headings)

Recibido: 29 de Abril de 2021; Aprobado: 26 de Junio de 2021

Correspondencia: Dra. Susana Corrales Monge -- sw23cm@gmail.com

 [Creative Commons License](#) Este es un artículo publicado en acceso abierto bajo una licencia Creative Commons

Apdo. 187-3007 San Joaquín de Flores , Heredia Costa Rica, San Joaquin de Flores, Heredia, CR, 187-3007, 2277-4128



cabarca@racsa.co.cr